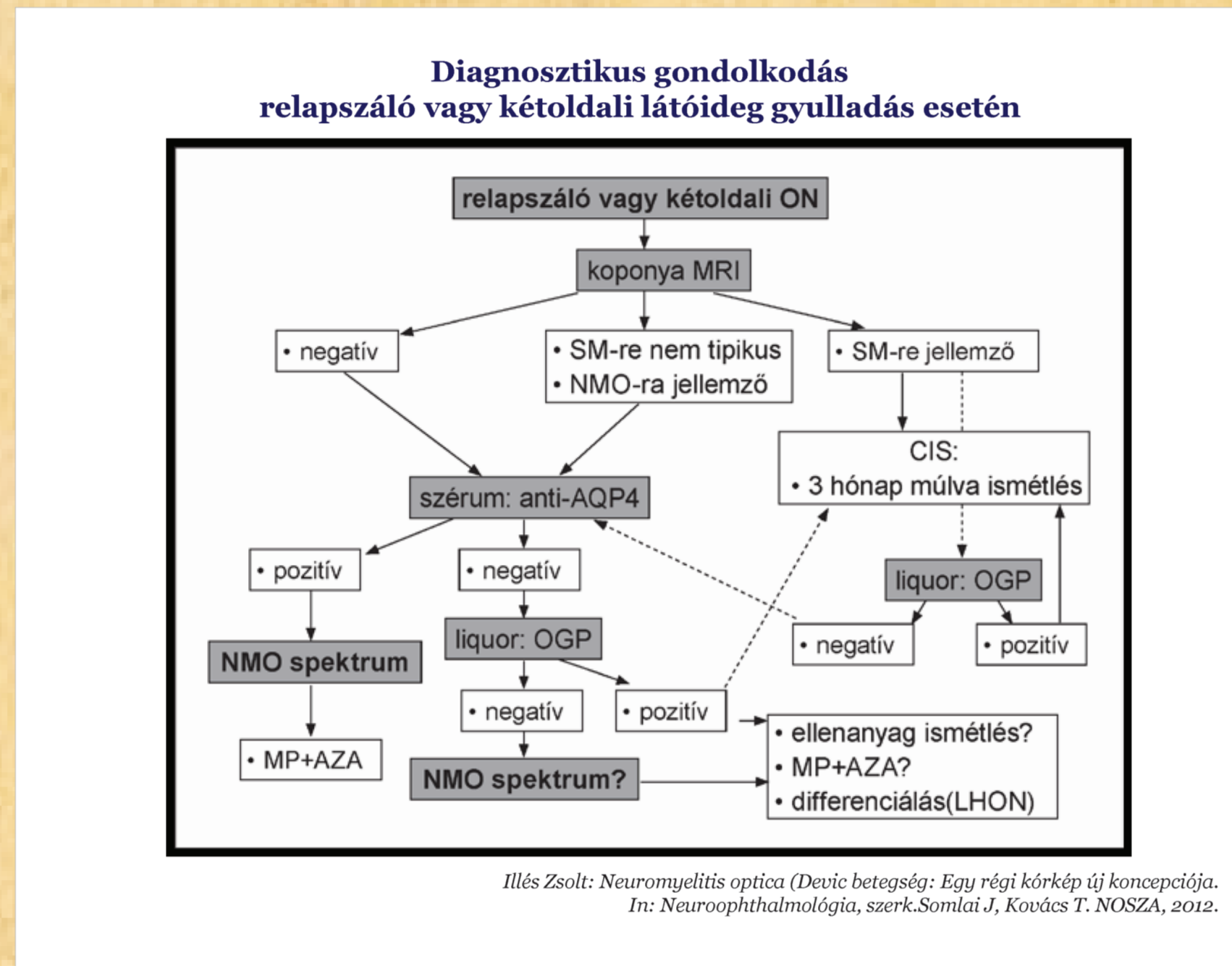
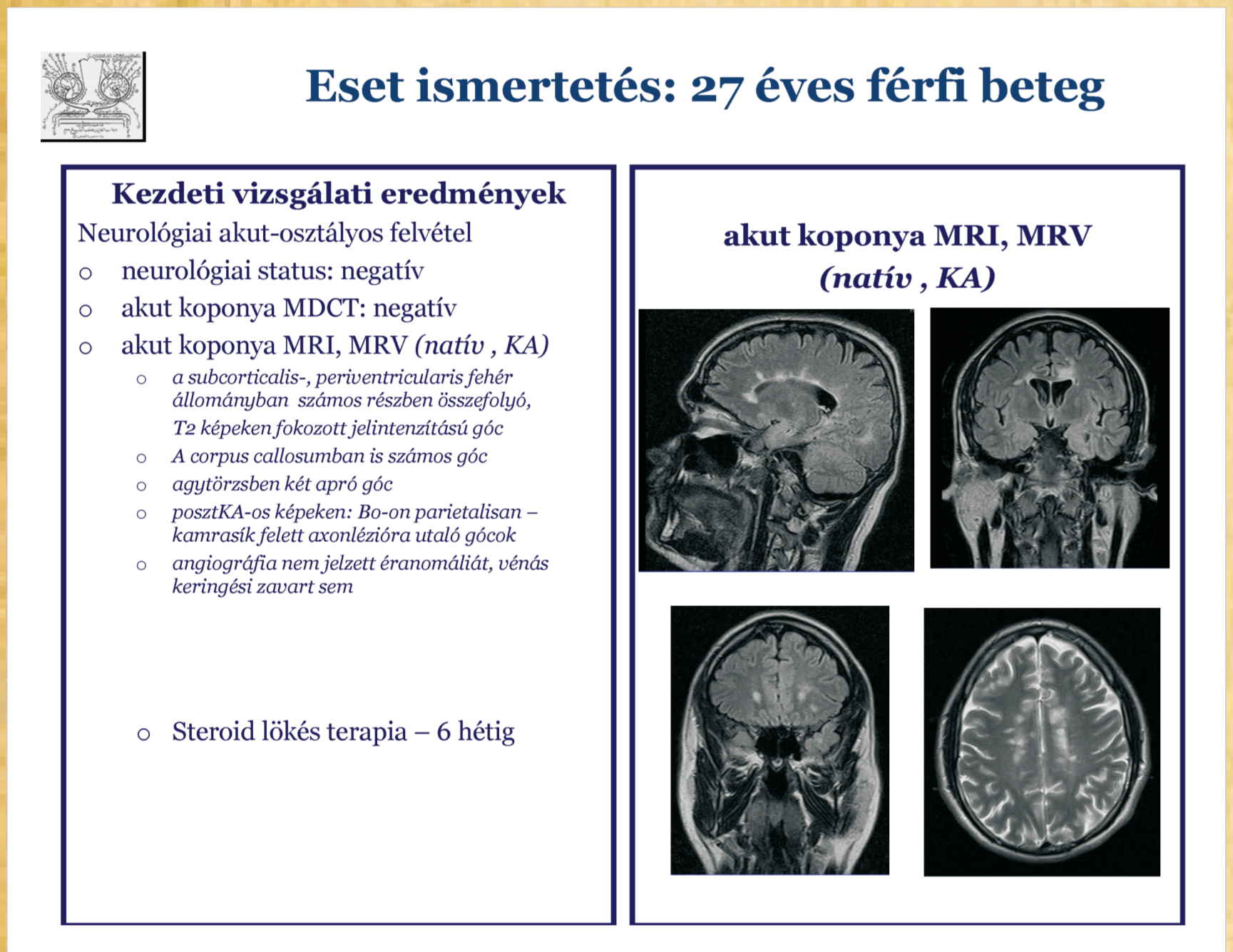
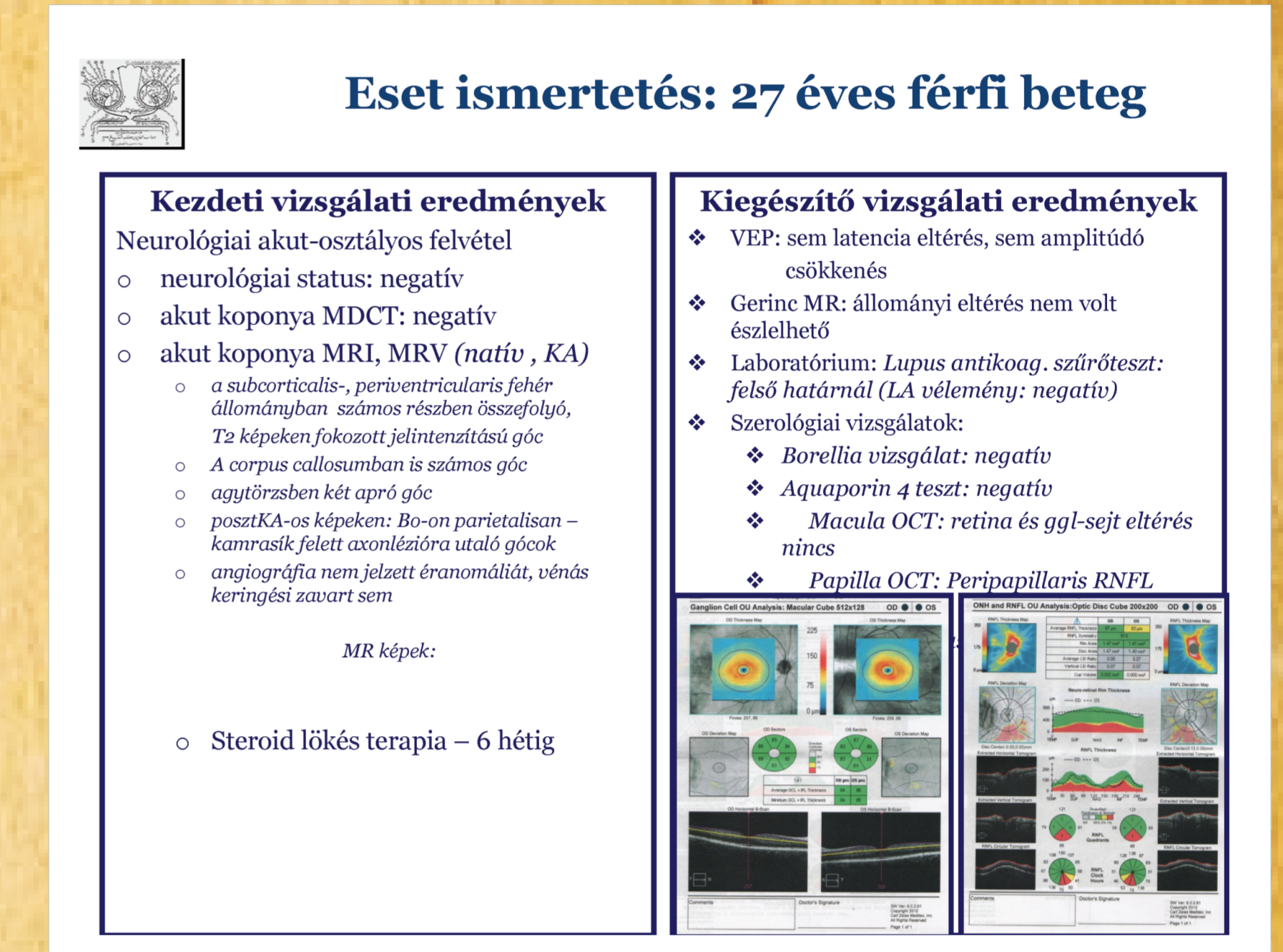
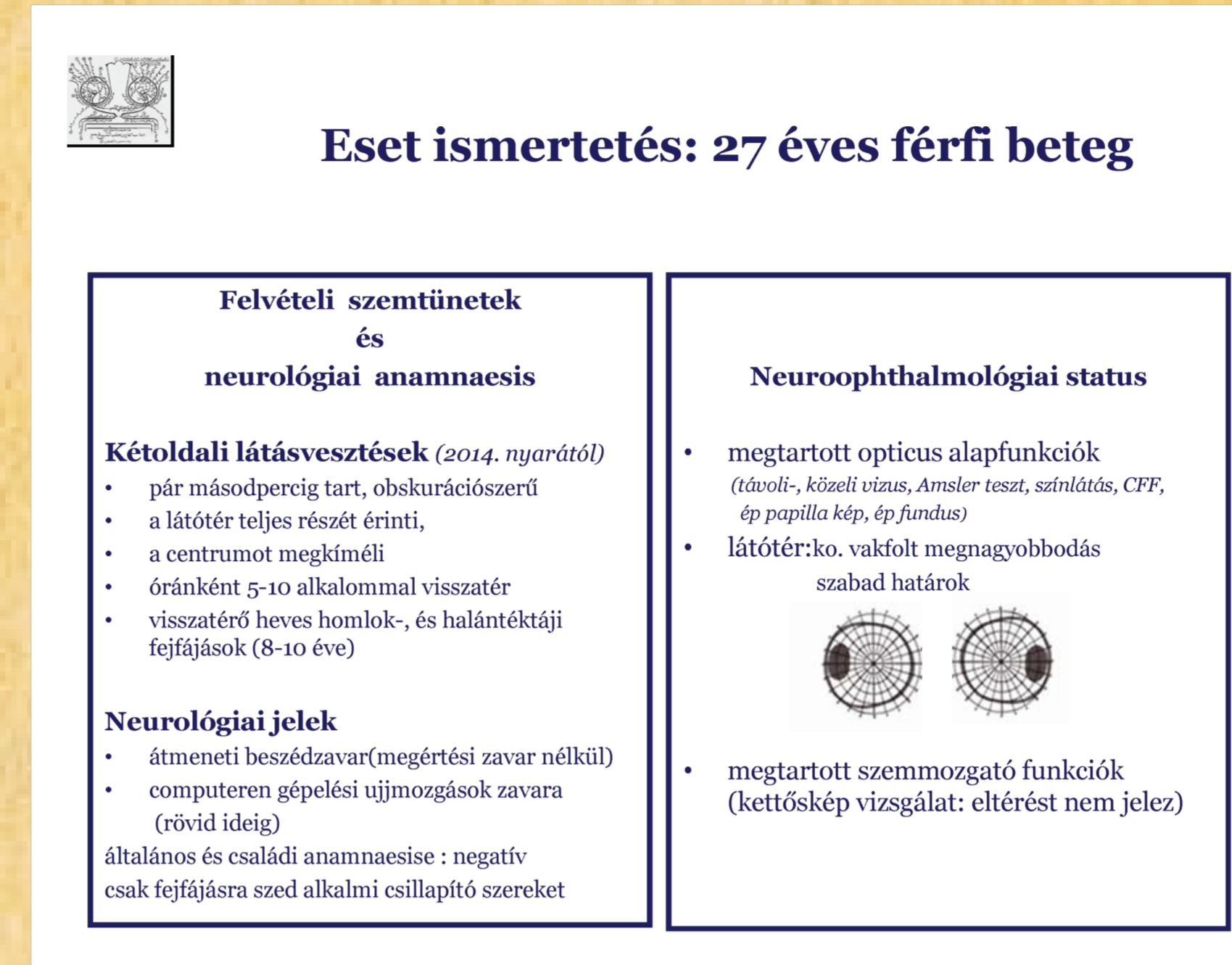
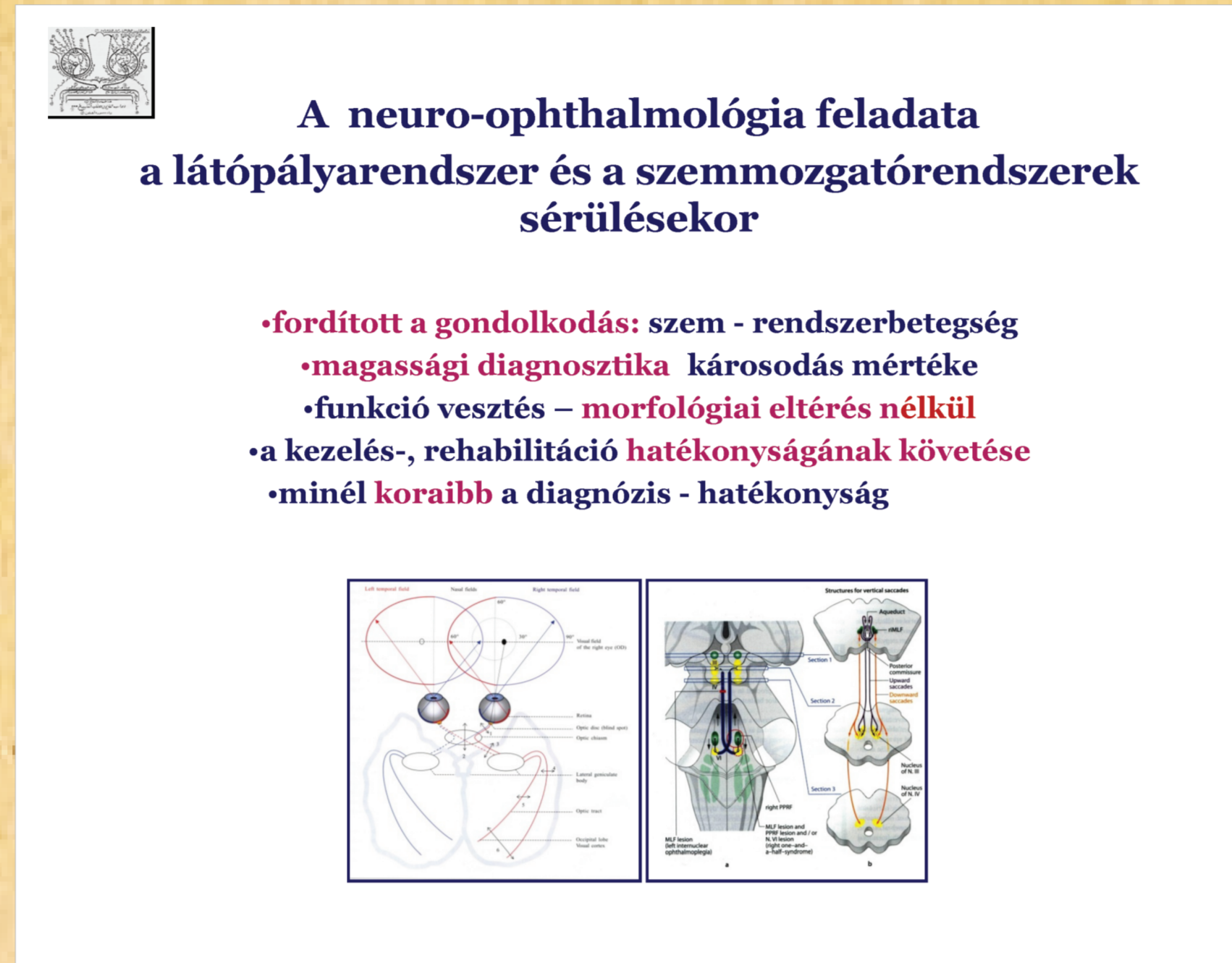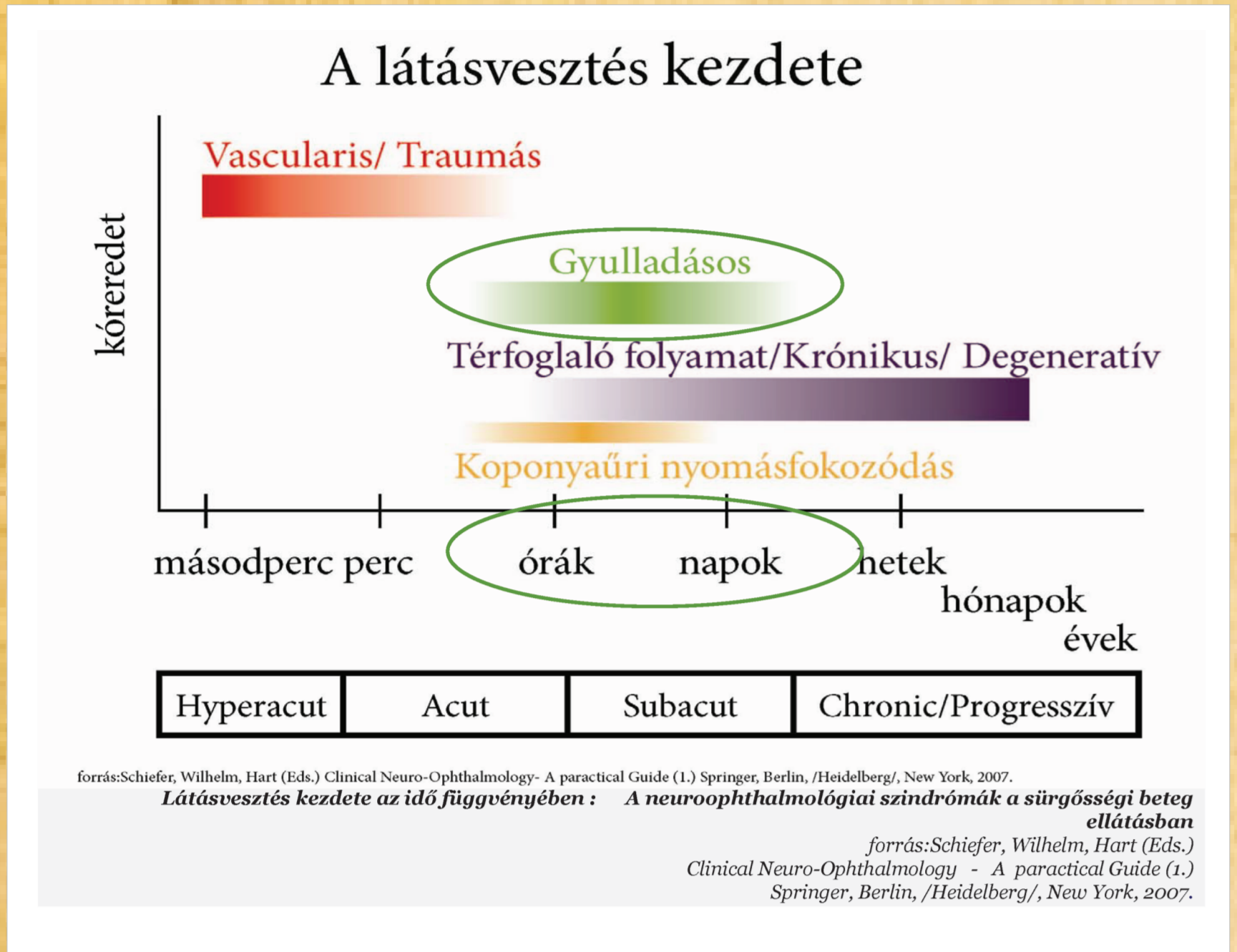
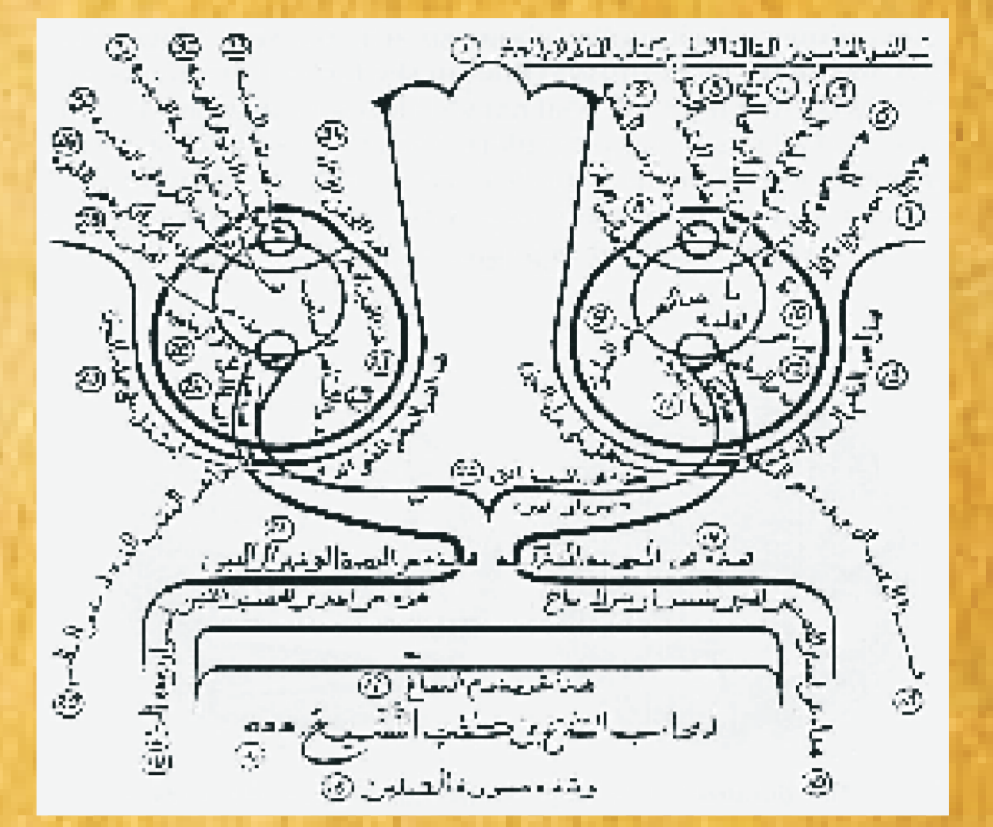


Kétoldali átmeneti obskuriációkkal –látásvesztésekkel, rendhagyó szemetünetekkel induló sclerosis multiplex esete

Somlai Judit dr.* , Szegeti Gábor dr.** , Szupera Zoltán dr.**

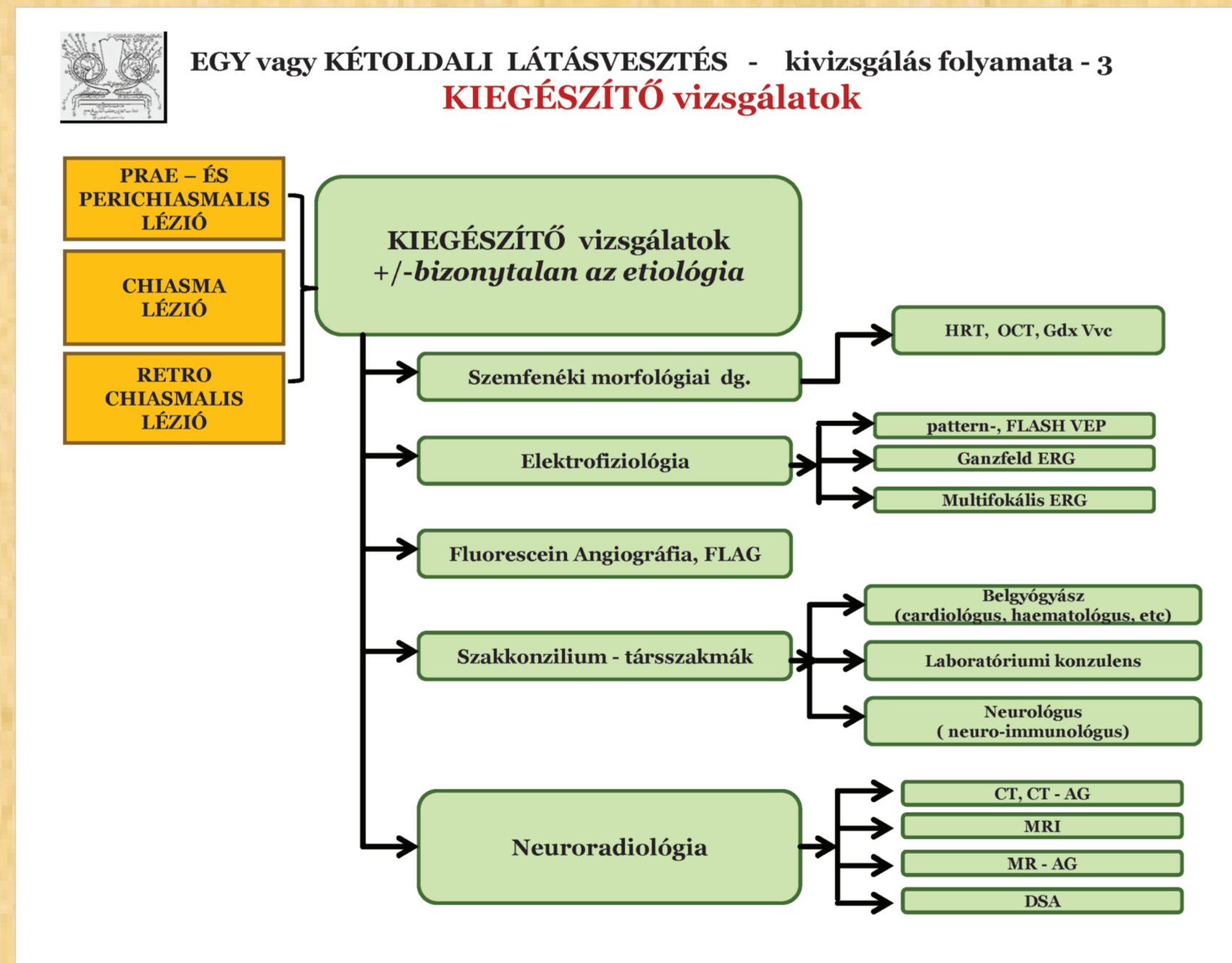
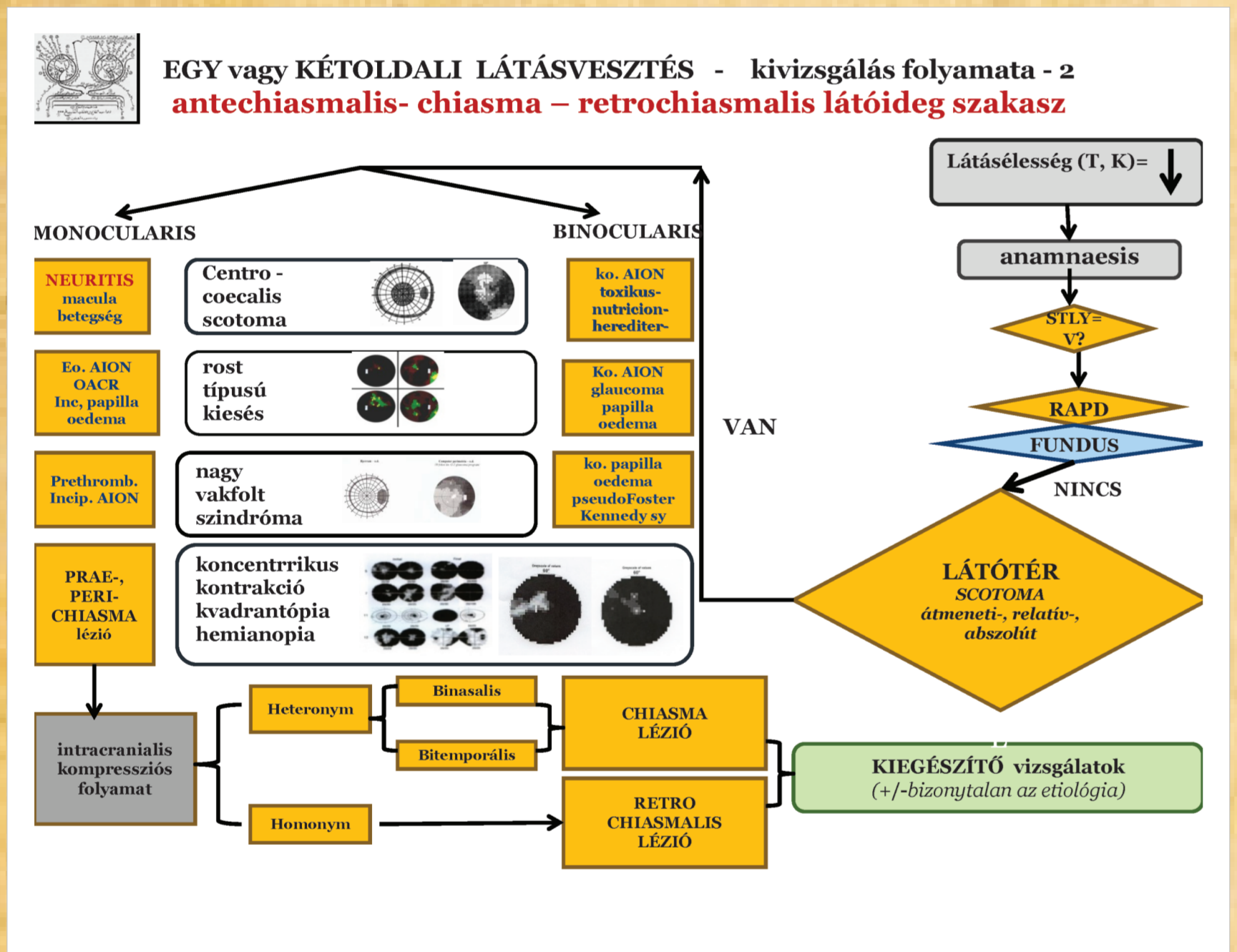
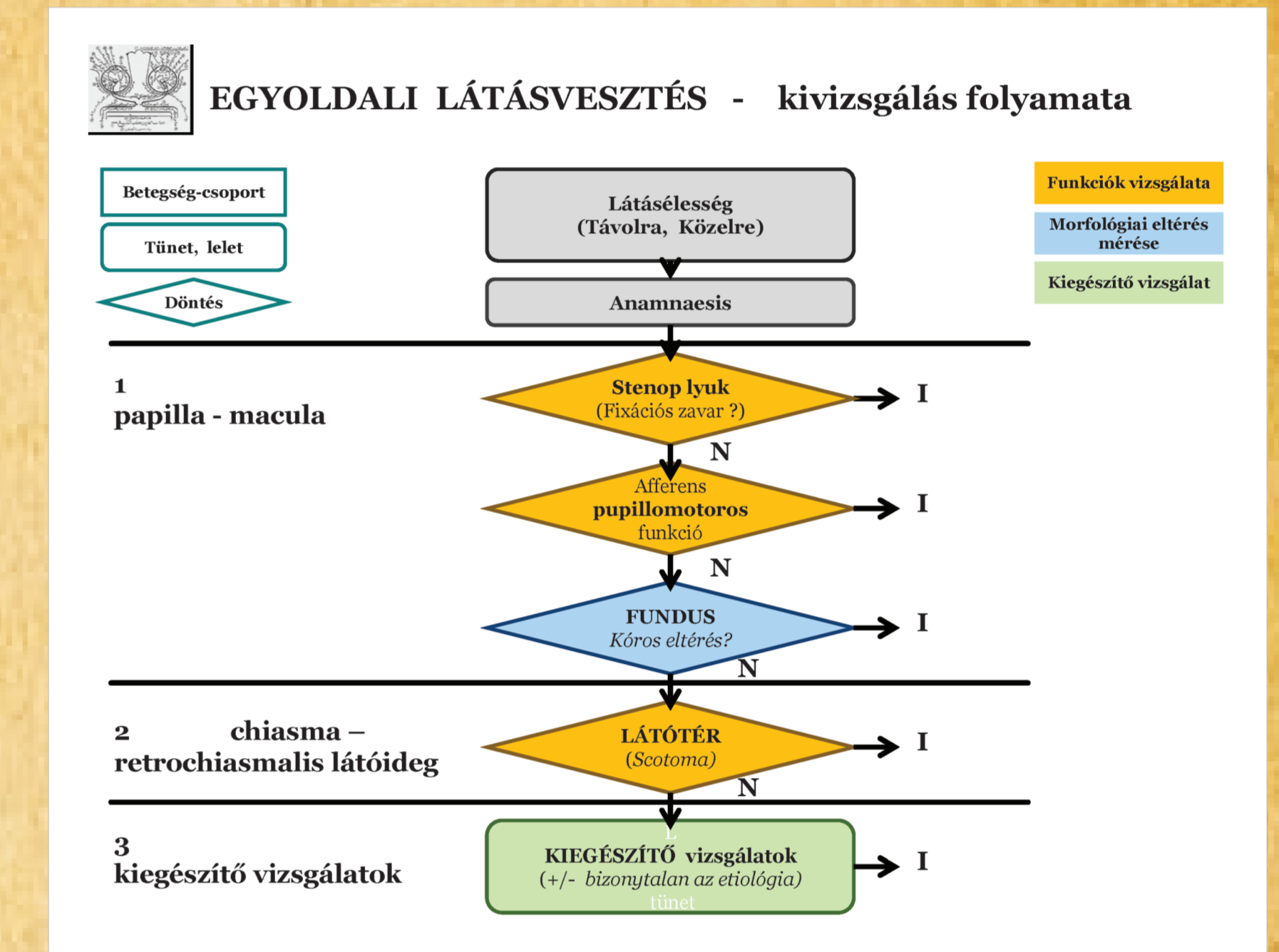
* Magyar Honvédség Egészségügyi központ, Neurológia Stroke osztálya, Neuroophthalmológia, Budapest

** Szent Imre Egyetemi Oktató kórház, Idegosztálya, Budapest



Egy/két oldali hirtelen kezdődő látásvesztés típusok (SVL)

látásvesztés időtartama	egy-, illetve kétoldali látásvesztés súlyossági foka	etiológia pathomechanizmus
okuláris ischaemiás szindróma (OIS)	EGY >> kétoldali irreverzibilis látásvesztés	krónikus keringési zavar (neovaszkularizáció retina, előláb szarvok, csatorna, Sjögren sz.)
átmeneti homályos látás - obscurata (TVO)	átmeneti, néhány másodperc, DE egyre sürdében tér vissza	KÉToldali koponyatűri nyomásfokozódás bilaterális papilla oedema
amaurosis fugax (AF)	átmeneti, néhány másodperc, DE sürdében tér vissza	EGYoldali art-ophthalmica ágának keringési zavara (retinális-, orbitális-, érkérges-, papilla-sz.)
átmeneti látásvesztés (TrVL)	2' - 30' vagy hosszabb tartó, átmeneti teljes vaklás (TrVL)	egy vagy kétoldali -örvösítéses arteritis -n.II. kompressió papilla drusenek -UHTHOFF jel

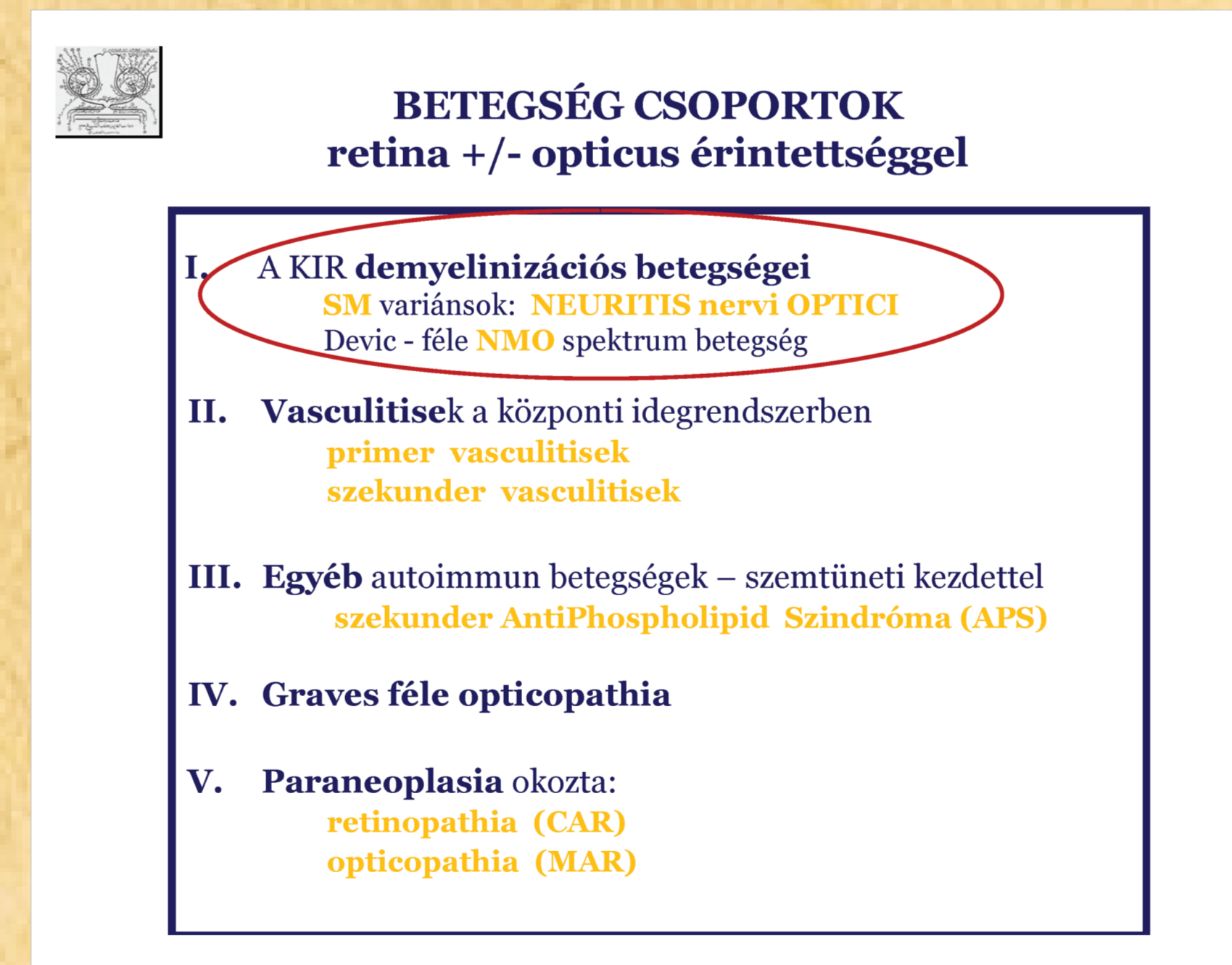
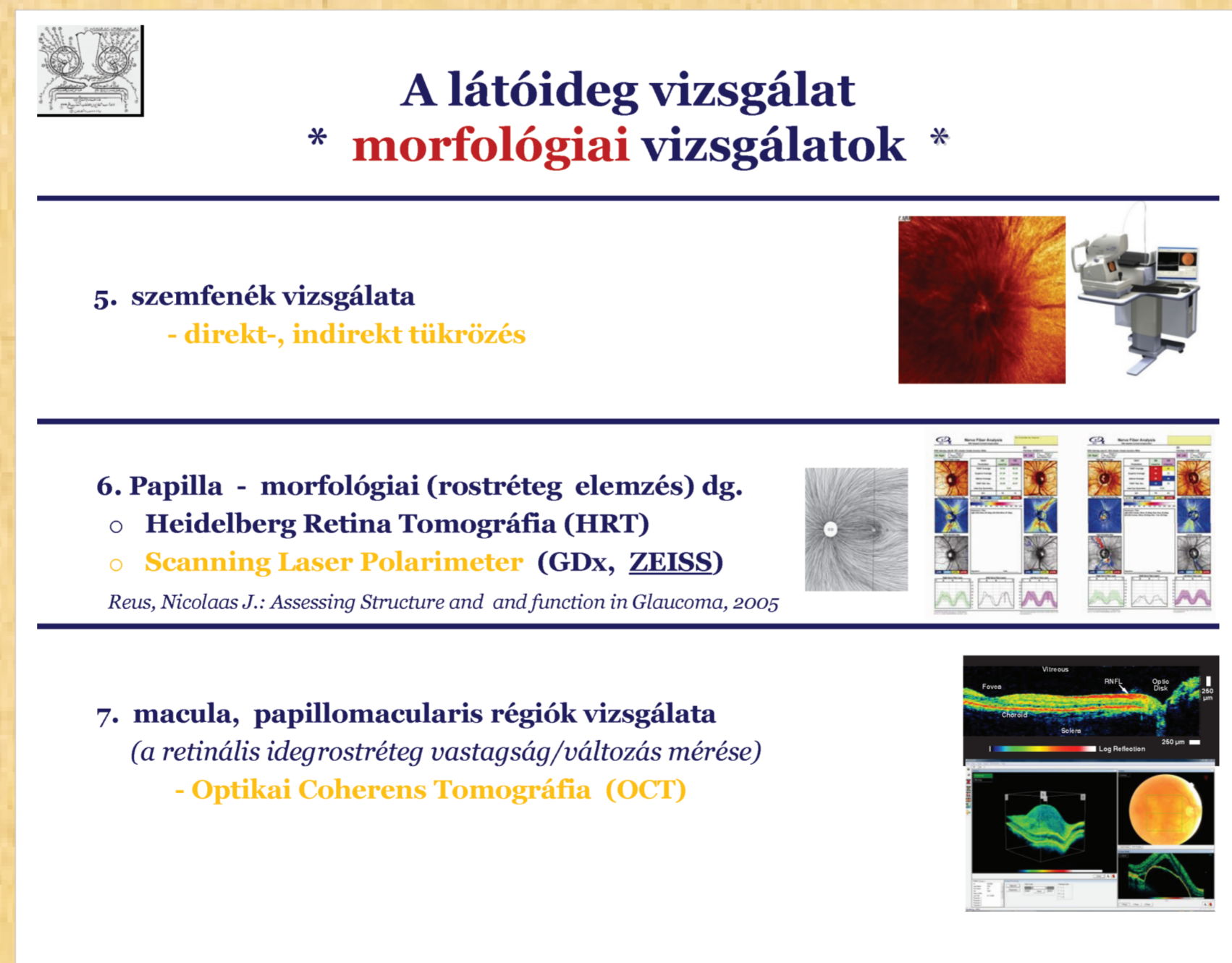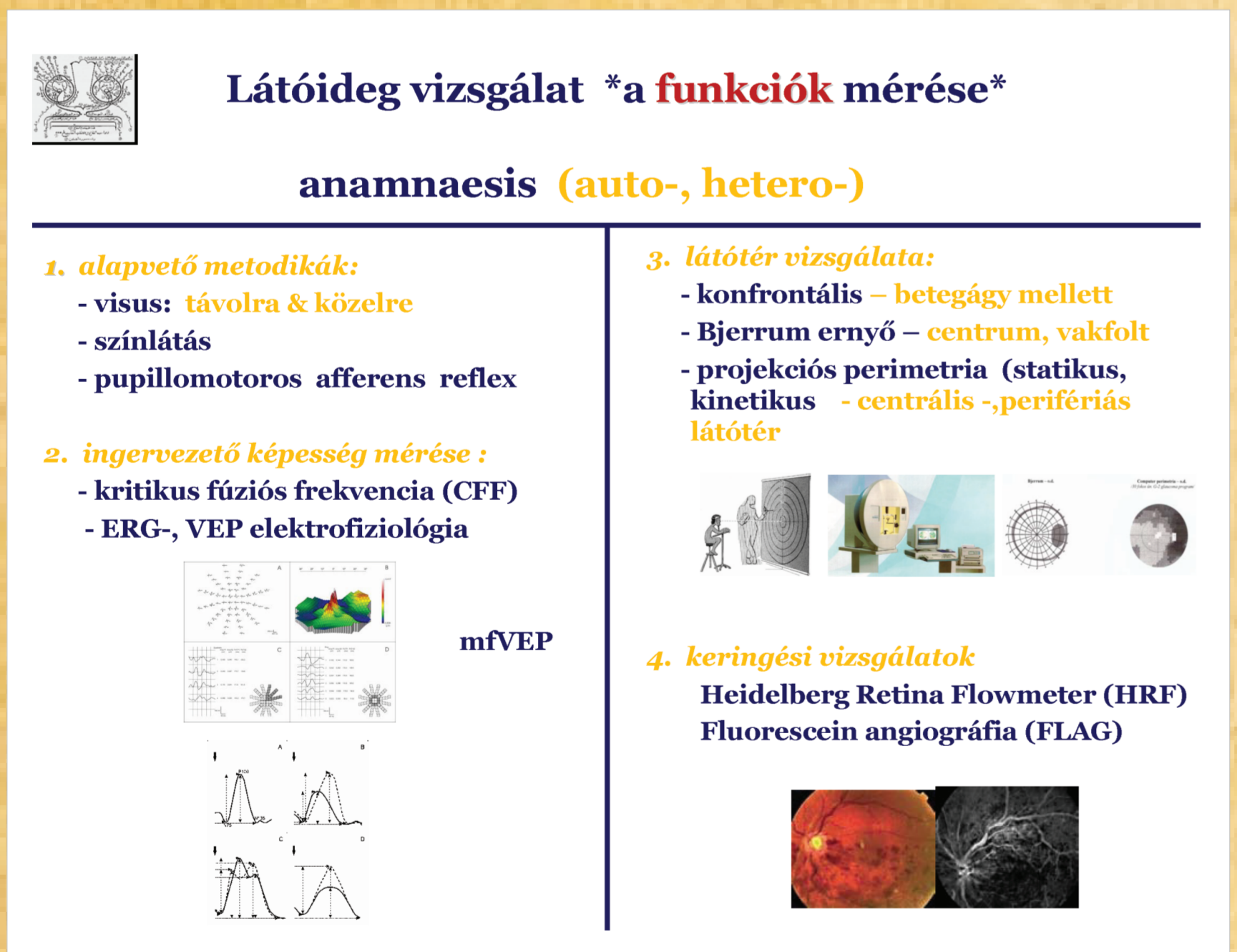


Papilla funkciózavart okozó szisztémás betegségek szemtüneteinek differenciáldiagnosztikája

Látásvesztés, szemtünetek	Papilloedema	Nemritis nervi optici	Előláb ischaemiás optikus neuropathia (AION)	Retinális thrombosis
Látásvesztés távolra és közélre	akut hirtelen megkezdődő látásvesztés, obscurata, progresszív látásvesztés	rapid centrális látásvesztés, szemmozgás zavar és periorbitális fájdalom	látás és vizus progresszív akut rendszeres szemmozgás ischaemiás fáradalom	szelíd, "n.II. látásvesztés" látásvesztés és vizus progresszív akut rendszeres szemmozgás ischaemiás fáradalom
Látóterefeltér	akut hirtelen megkezdődő látásvesztés, obscurata, abszolút	távolság és közélre látásvesztés	távolság és közélre látásvesztés	akut hirtelen megkezdődő látásvesztés, obscurata, abszolút
Egy- vagy kétoldali szemünetek	"nagy vaklás" szindróma	centrális abszolút szindróma	egyébként aszimmetrikus látóterefeltér	szelíd, "n.II. látásvesztés" látásvesztés és vizus progresszív akut rendszeres szemmozgás ischaemiás fáradalom
Neurologiai jelek	látóterefeltér	látóterefeltér	látóterefeltér	látóterefeltér
Papillatünetek	normális	normális	normális	normális
Szemfenéki kép	normális	normális	normális	normális

Differenciál dg. papilla - antechiasmális látóidegcsakazs betegségeiben

Papilla betegsége	Vizus érték CFF érték	Papilla képe	Látóter	OCT, FLAG, MR
neuritis retrobulbaris	↓	↑	↓	↑
papilla oedema	N	↑	↓	↑
kétoldali NA - AION (pseudo-steroid-Kennedy szindr.)	↓	↑	↓	↑
thrombosis VCR	↓	↑	↓	↑
kétoldali papilla atrophia	↓	↓	↓	↑



BETEGSÉG CSOPORTOK retina +/- opticus érintettséggel

SM okozta Neuritis Retrobulbaris	Devic - féle Neuro Myelitis Optica
SM >> SLE, Sjögren, APS, NHL, metabolikus, toxikus, nutritív okok	izolált > SLE, Sjögren sy-hoz társulhat
demylinizáció - axonkárosodás	axonkárosodás
látásvesztés + egyszemű centrális - perifériás decoloratio (késztemporalis) szagfajdalmat	látásvesztés < 6 hét - egy-kétoldali papillitis, obscurata javul, recidivál
Neurologiai tünetek	Myelitis transversa, horizontális látásvesztés, par- , lapparitis.
Látóter és liquor dg.	OGP pozitív
MR	pozitív
OCT	STEROID lókesterápia (rel-acute, opt) IMMUNOMODULANS kezelés (rel-prec) Betaxolol, Avacost

